

Aumento de tejido gingival queratinizado alrededor de implantes dentales con matriz de colágeno porcino. Reporte de caso

Increase of keratinized gingival tissue around dental implants with porcine collagen matrix: a case report

Ximena Coutiño Cerda¹, Daniel Martínez Gutiérrez², Jonathan Harris Ricardo³

Citación: Coutiño-Cerda X, Martínez-Gutiérrez D, Harris-Ricardo J. Aumento de tejido gingival queratinizado alrededor de implantes dentales con matriz de colágeno porcino. Reporte de caso. Ustasalud 2023; 22 (1): 50-54.

Licencia Creative Commons



La revista Ustasalud declara que su contenido se rige bajo la licencia Creative Commons de Atribución – No comercial – Sin Derivar 4.0 Internacional. Por lo tanto, los lectores pueden acceder libremente a los artículos en su formato .pdf, igualmente podrán descargarlos y difundirlos; sin embargo no podrán modificarlos o alterarlos, adicionalmente se debe reconocer la autoría de las personas que figuran en las publicaciones, pero estas no podrán ser comercializadas.

1 Odontóloga, residente de Periodoncia, Universidad Popular Autónoma del Estado de Puebla, México.

2 Odontólogo, Esp. Periodoncia. Docente, Universidad Popular Autónoma del Estado de Puebla, México, residente de enfermería.

3 Odontólogo. MSc Microbiología Molecular, Esp. Estomatología y Cirugía Oral. Docente Corporación Universitaria Rafael Núñez Cartagena, Colombia.

Autor de correspondencia:

Ximena Coutiño Cerda

Correo electrónico:

ximena.coutino@hotmail.com

Resumen

Dentro de la literatura periodontal se ha reconocido la importancia del tejido queratinizado alrededor de los implantes dentales, así como la mejoría de los vestíbulos bucales poco profundos para permitir la rehabilitación protésica del paciente. Para superar las deficiencias de un vestibulo corto y del tejido blando periimplantario se ha descrito el uso de una matriz de colágeno porcino en conjunto con la vestibuloplastia como una alternativa segura, estética y funcional, otorgando al clínico y al paciente resultados predecibles y similares comparados con los ofrecidos por el tejido conectivo o el injerto gingival libre. El objetivo del presente reporte es demostrar, a través de un caso clínico, el uso de la matriz de colágeno porcino en un paciente sometido a una vestibuloplastia del sector anteroinferior y el aumento de encía queratinizada alrededor de dos implantes inferiores.

Palabras clave: Matriz de colágeno porcino, implantes dentales, vestibuloplastia.

Abstract

Within the periodontal literature, the importance of keratinized tissue around dental implants has been recognized, as well as the improvement of shallow buccal vestibules to allow prosthetic rehabilitation of the patient. To overcome the deficiencies of a short vestibule and peri-implant soft tissue, the use of a porcine collagen matrix in conjunction with vestibuloplasty has been described as a safe, aesthetic, and functional alternative, providing the clinician and the patient with predictable and similar results compared to those offered by the connective tissue or the free gingival graft. The aim of this report is to demonstrate, through a clinical case, the use of porcine collagen matrix in a patient undergoing vestibuloplasty of the lower anterior sector and the increase of keratinized gingiva around two lower implants.

Keywords: Porcine collagen matrix, dental implants, vestibuloplasty.

Recibido:

31 de mayo de 2022

Aceptado:

15 de febrero de 2023

Publicación en línea:

06 de marzo de 2023

INTRODUCCIÓN

Los pacientes que se someten a colocación de implantes dentales, en un alto porcentaje se ve afectado la cantidad o calidad de tejido queratinizado debido a la manipulación de los tejidos y la necesidad de un cierre primario de la herida, por lo que los tejidos pueden ser inapropiados para la futura colocación de una prótesis [1,2].

Uno de los aspectos importantes en un implante dental, es el tejido queratinizado alrededor del implante [3-6] y para superar estas deficiencias se han descrito diferentes técnicas para su aumento [4-9], siendo el injerto gingival libre el estándar de oro. Pese a ello, este representa riesgos como: un sitio quirúrgico secundario asociado a mayor morbilidad, cantidad limitada de injerto, poca estética del tejido resultante, entre otros [5]. Una alternativa para pacientes que no desean someterse a la toma de injerto del paladar es el uso de una matriz de colágeno porcino (MCP), sugerida como opción viable con resultados similares y predecibles comparados con los de los injertos de tejido conectivo o gingivales libres [5-8].

La MCP se deriva de dermis porcina, entre sus componentes se destaca el colágeno tipo I y III, es sometida a un proceso de purificación para eliminar células y proteínas no colágenas, así como virus y bacterias potenciales [5-7]. La MCP es estable tridimensionalmente, presenta una red de colágeno porosa y reticulada, que favorece a la migración celular de tejido conectivo y formación de vasos sanguíneos [6]. Posee una superficie de membrana basal y un tejido conectivo con colágeno y fibras elásticas, por un lado la lámina basal permite la migración celular y la matriz porosa permite el crecimiento de fibroblastos, favoreciendo la angiogénesis [6,7]. Al implantarse en el sitio receptor, la MCP se vasculariza de forma eficaz, remodelándose paulatinamente (de 3 a 10 semanas) en el propio tejido del paciente [6-8].

Dentro de sus ventajas se describe que se elimina la necesidad de un sitio quirúrgico secundario (paladar del paciente), proporciona una cantidad ilimitada de injerto, tiene resultados estéticos, menor morbilidad, se puede dejar expuesto a diferencia de las matrices dé-

micas acelulares de origen humano. Como desventajas tiene un costo elevado, la técnica quirúrgica es más sensible, mayor contracción y tiempo de cicatrización [2,5-8]. Lorenzo y cols. realizaron un ensayo clínico controlado aleatorizado, para evaluar la eficacia clínica de una MCP en el aumento de la mucosa queratinizada alrededor de los implantes, comparado con autoinjerto de tejido conectivo, concluyeron que los resultados demostraron que la MCP fue tan efectiva y predecible como el autoinjerto de tejido conectivo para lograr una banda de tejido queratinizado [10].

La ausencia de mucosa queratinizada periimplantaria se considera riesgosa en pacientes con predisposición a periodontitis o recesión. Aunque existen varias técnicas de aumento de tejido blando, los odontólogos buscan enfoques más eficaces para aumentar la mucosa queratinizada periimplantaria, siendo la MCP una alternativa por considerar. El propósito del trabajo es describir los resultados clínicos al aplicar la matriz de colágeno porcino para el aumento de vestíbulo y encía queratinizada alrededor de implantes dentales, en un caso clínico con seguimiento de tres años.

REPORTE DE CASO

Paciente masculino de 41 años, que acude a la Clínica de Periodoncia de la Universidad Popular Autónoma del Estado de Puebla, para revisión de los tejidos de soporte dental, dentro de su historia clínica, en los antecedentes heredo-familiares, el padre presentó infarto al miocardio, diabetes mellitus tipo 2 y obesidad, mientras que la madre hipertensión arterial, en los antecedentes personales patológicos gastritis, colitis y rinitis alérgica, en los antecedentes odontológicos, el paciente fue diagnosticado con periodontitis estadio IV, generalizado, grado C [9], sometido a diversos tratamientos periodontales, fase higiénica, reconstructivos y colocación de implantes dentales.

En el examen clínico se observó una banda de encía queratinizada inadecuada en zona de implantes inferiores, aún sumergidos (2 mm), vestíbulo corto y buena coloración de los tejidos (Figura 1). El estudio radiográfico reveló imágenes relacionadas con proceso favorable de osteointegración de los implantes, tanto superiores como inferiores (Figura 2).

Figura 1. Vestíbulo corto en sector anteroinferior

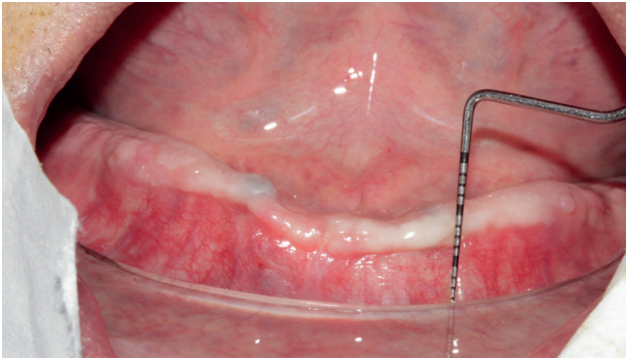
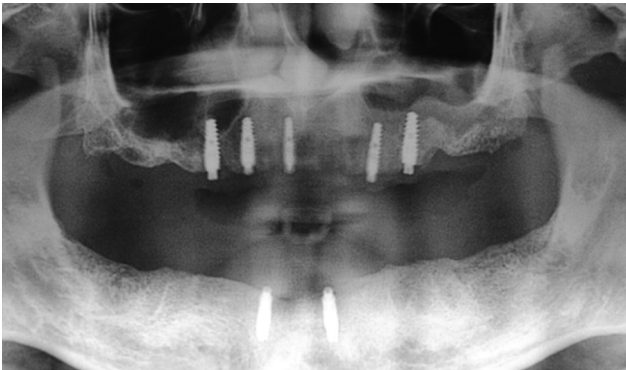


Figura 2. Radiografía panorámica, implantes dentales en ambos maxilares



Debido a que en el sitio de los implantes dentales anteroinferiores presentaba poca encía queratinizada (2 mm en ambos implantes anteroinferiores), así como un vestíbulo reducido y el paciente no quería que el injerto se tomara del paladar, se decidió colocar una matriz de colágeno porcino en el sitio, de la marca (mucoderm® Botiss Biomaterials, Alemania). Se le explicó al paciente el objetivo del procedimiento y autorizó firmando el consentimiento informado.

Procedimiento

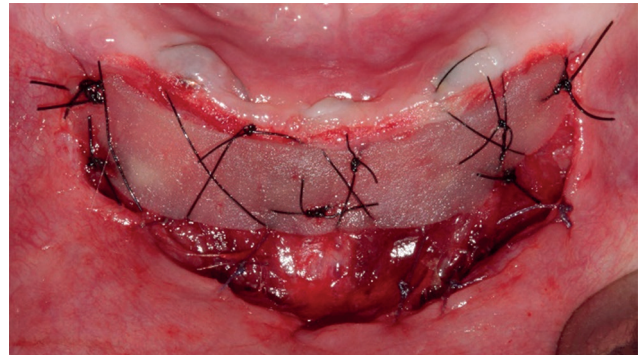
Se realizó asepsia y antisepsia extraoral con yodopovidona al 10% e intraoral con enjuague de clorhexidina al 0,12% por un minuto, y bajo anestésico local articaína con epinefrina 1/100,000 (1 ½), anestesiando nervio mentoniano bilateral, se preparó un lecho quirúrgico, realizando una vestibuloplastia (técnica de Edland y Mejchar) con mango de bisturí Bard Parker #3 y hoja de bisturí 15C, por debajo de la línea mucogingival, a espesor parcial de aproximadamente 30 mm de largo por 10 mm de ancho, dejando el periostio expuesto para recibir al injerto (Fi-

gura 3), el tejido más apical al vestíbulo fue suturado con puntos simples con sutura reabsorbible Atramat® Vicryl (5-0), posterior a ello se hizo una desepitelización del sitio más coronal al lecho quirúrgico con la finalidad de conferirle vascularidad al margen del MPC. La matriz de colágeno porcino inicialmente de 30 mm x 40 mm fue hidratada en solución salina (CS 0,9%) y recortada hasta poseer el largo y ancho deseado (30 mm de largo por 15 mm de ancho) se fijó al sitio con puntos suspensorios con sutura de Atramat® Nylon 5-0 (Figura 4).

Figura 3. Lecho quirúrgico receptor del injerto.

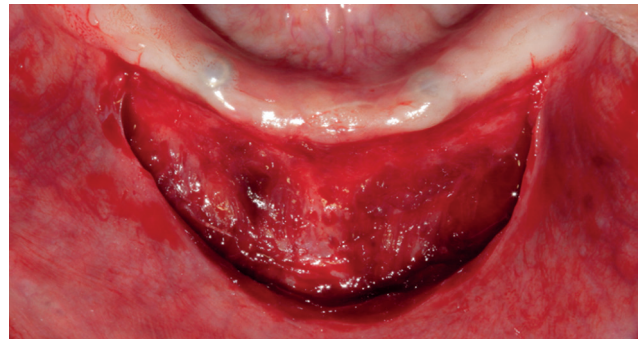

Figura 4. Matriz de colágeno porcino en lecho quirúrgico



Se ordenaron recomendaciones posquirúrgicas, farmacoterapia con Clindamicina de 300 mg por 7 días y Paracetamol/Diclofenaco 500 mg/50 mg por 5 días, un enjuague con clorhexidina al 0,12%, evitar la gesticulación y manipulación del sitio.

A los 20 días se observó una correcta mimetización de la MCP integrándose al vestíbulo; sin embargo, hubo una contracción, comparándolo a los resultados de la primera semana, se redujo de 15 mm iniciales a 7 mm. Se retiraron puntos de sutura y se llevó un control posoperatorio a la semana, a las 3 semanas y meses posteriores para evaluar la estabilidad de los tejidos.

Figura 5. Control a 1 año posterior al aumento de tejido blando (A). Ancho vestibulo lingual de 7 mm (B).

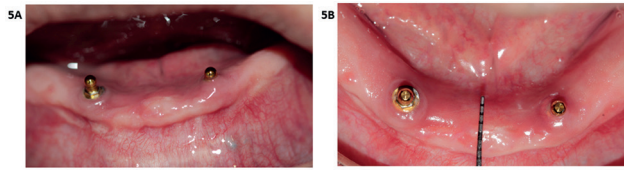
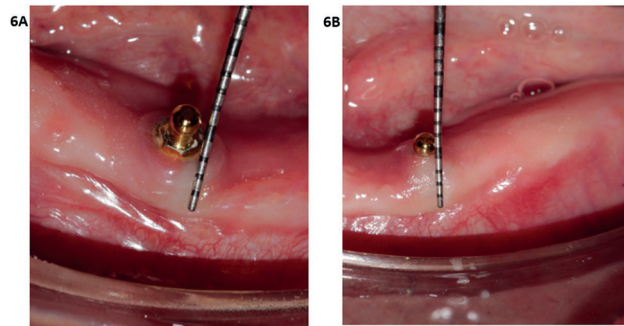


Figura 6. Control a 3 años, implante 4,3, 3 mm de encía queratinizada de línea mucogingival a la base del aditamento (A). Control en implante 3,3, 4 mm de encía queratinizada (B).



DISCUSIÓN

La presencia de tejido queratinizado alrededor de implantes ha sido defendida en la literatura a lo largo del tiempo, debido al equilibrio biológico, la estabilidad y el mantenimiento de la salud gingival a largo plazo [11].

Dentro de la terapia de cirugía plástica periodontal existen múltiples procedimientos y técnicas para aumentar el volumen de tejido blando alrededor de implantes dentales [12]. Lee y cols. evaluaron los resultados clínicos de tres métodos diferentes para aumentar la mucosa queratinizada que rodea los implantes dentales con periimplantitis, un grupo con matriz de colágeno porcino, otro con colgajo de posición apical y un tercer grupo con injerto gingival libre, en los resultados destacaron que los grupos con matriz de colágeno porcino e injerto gingival libre mostraron mayor aumento en el ancho de la mucosa queratinizada horizontal y vertical [13]; en el presente reporte se aplicó la matriz de colágeno porcino, debido a la oposición del paciente de obtener un injerto gingival libre de su paladar, y por la necesidad de dejar expuesta la matriz para aumentar el vestibulo.

Inicialmente la encía queratinizada de los sitios con implantes tenía 2 mm, algunos estudios sugieren que

es necesario un grosor mínimo de 1-2 mm de encía queratinizada para evitar recesiones en la mucosa, y para el correcto mantenimiento de los implantes [11]. Schrott y cols. desarrollaron un estudio longitudinal, donde evaluaron la influencia del tejido queratinizado alrededor de implantes dentales y concluyeron que hay una media en los parámetros medidos asociados a periimplantitis y acumulo de biopelícula, el cual fue significativamente mayor en pacientes con tejido queratinizado menor a 2 mm [14]; en el actual trabajo se obtuvo un aumento en el tejido queratinizado alrededor de los implantes de 3 mm en uno y 4 mm en otro, consideramos que es un resultado efectivo, para evitar alteraciones periodontales a futuro.

Sanz y cols. compararon la MCP con el injerto conectivo libre en el aumento de la encía queratinizada, demostraron un aumento de 0,9 mm en los dos grupos. Sin embargo, el tratado con la MCP tuvo menor riesgo de morbilidad y menor tiempo quirúrgico, se presentó contracción del 60% en el grupo de injerto conectivo libre y 67% en el de MCP, sin evidenciar alteraciones periodontales [11]; coincidiendo con los resultados del presente caso, donde el tiempo quirúrgico fue rápido, con pronta cicatrización y recuperación del paciente, se evidenció contracción del tejido del vestibulo en 7 mm, aunque los parámetros periodontales no se vieron afectados.

Brito y cols. estudiaron la importancia de mucosa queratinizada para mantener la salud periimplantaria, concluyeron que la presencia de una adecuada cantidad de tejido queratinizado alrededor de implantes está asociado a establecer una estabilidad biológica y funcional, proporcionando una correcta salud periimplantaria, menor acumulo de biofilm y prevención a las recesiones gingivales [15]; concordando con los resultados clínicos evidenciados en el presente reporte, con una profundidad de 2-3 mm al sondeo, sin sangrado gingival, aditamentos limpios, y uso correcto de su prótesis inferior.

Las ventajas que se destacan en el caso clínico fueron correspondientes a las citadas en la literatura: menores molestias al paciente, una notable reducción en la toma de analgésicos, resultados estéticos debido a su mimetización e integración con los tejidos adyacentes y los tiempos quirúrgicos son considerablemente menores comparados con la toma de injertos autólogos [1,2,8,15]; mientras que dentro de las limitaciones se destacan el costo y poca disponibilidad del material.

REFERENCIAS

- [1] Ravidà A, Saleh I, Siqueira R, Garaicoa-Pazmiño C, Saleh MHA, Monje A, Wang HL. Influence of keratinized mucosa on the surgical therapeutical outcomes of peri-implantitis. *J Clin Periodontol*. 2020;47(4):529-539. DOI: <https://doi.org/10.1111/jcpe.13250>
- [2] Schmitt C, Moest T, Lutz R, Wehrhan F, Neukam F, Schlegel K. Long-term outcomes after vestibuloplasty with a porcine collagen matrix (Mucograft®) versus the free gingival graft: a comparative prospective clinical trial. *Clinical Oral Implants Research*. 2015;27(11):e125-e133. DOI: <https://doi.org/10.1111/clr.12575>
- [3] Ivanova V, Chenchev I, Gavrailov T. Clinical comparison of three methods for vestibuloplasty in the anterior part of the mandible. *Journal of IMAB - Annual Proceeding (Scientific Papers)*. 2018;24(4):2223-2227. DOI: <https://doi.org/10.5272/jimab.2018244.2223>
- [4] John, B. Preprosthetic Surgery. In: Bonanthaya, K., Panneerselvam, E., Manuel, S., Kumar, V.V., Rai, A. (eds) *Oral and Maxillofacial Surgery for the Clinician*. Springer, Singapore. 2021. pp 361-381. https://doi.org/10.1007/978-981-15-1346-6_17
- [5] Berglundh T, Armitage G, Araujo MG, Avila-Ortiz G, Blanco J, Camargo PM, et al. Periimplant diseases and conditions: Consensus report of workgroup 4 of the 2017 World Workshop on the Classification of Periodontal and Peri-Implant Diseases and Conditions. *J Clin Periodontol*. 2018;45(Suplemento 20):S286-S291 DOI: <https://doi.org/10.1111/jcpe.12957>
- [6] Puišys A, Jonaitis A, Vindašiūtė E, Žukauskas S, Linkevičius T. The use of a porcine-derived collagen matrix for vertical soft tissue augmentation. A case report. *Stomatologija*. 2019;21(4):125-128.
- [7] Toledano M, Toledano-Osorio M, Carrasco-Carmona Á, Vallecillo C, Lynch CD, Osorio MT, Osorio R. State of the Art on Biomaterials for Soft Tissue Augmentation in the Oral Cavity. Part I: Natural Polymers-Based Biomaterials. *Polymers (Basel)*. 2020;12(8):1850. DOI: <https://doi.org/10.3390/polym12081850>
- [8] Schmitt C, Tudor C, Kiener K, Wehrhan F, Schmitt J, Eitner S et al. Vestibuloplasty: Porcine Collagen Matrix Versus Free Gingival Graft: A Clinical and Histologic Study. *Journal of Periodontology*. 2013;84(7):914-923. DOI: <https://doi.org/10.1902/jop.2012.120084>
- [9] Maiorana C, Pivetti L, Signorino F, Grossi G, Herford A, Beretta M. The efficacy of a porcine collagen matrix in keratinized tissue augmentation: a 5-year follow-up study. *International Journal of Implant Dentistry*. 2018;4(1). DOI: <https://doi.org/10.1186/s40729-017-0113-3>
- [10] Lorenzo R, García V, Orsini M, Martin C, Sanz M. Clinical efficacy of a xenogeneic collagen matrix in augmenting keratinized mucosa around implants: a randomized controlled prospective clinical trial. *Clin Oral Implants Res*. 2012 Mar;23(3):316-24. DOI: <https://doi.org/10.1111/j.1600-0501.2011.02260.x>
- [11] Sanz M, Lorenzo R, Aranda J, Martin C, Orsini M. Clinical evaluation of a new collagen matrix (Mucograft® prototype) to enhance the width of keratinized tissue in patients with fixed prosthetic restorations: a randomized prospective clinical trial. *Journal of Clinical Periodontology*. 2009;36(10):868-876. DOI: <https://doi.org/10.1111/j.1600-051X.2009.01460.x>
- [11] Froum S, Khoully I, Tarnow D, Froum S, Rosenberg E, Corby P et al. The Use of a Xenogeneic Collagen Matrix at the Time of Implant Placement to Increase the Volume of Buccal Soft Tissue. *The International Journal of Periodontics and Restorative Dentistry*. 2015;35(2):179-189. DOI: <https://doi.org/10.11607/prd.2226>
- [12] Lee IK, Choi HS, Jeong SH, Lee JT. The Effect of Three Surgical Therapies to Increase Keratinized Mucosa Surrounding Dental Implants with Peri-Implantitis: A Pilot Study. *Medicina (Kaunas)*. 2021;57(10):1093. DOI: <https://doi.org/10.3390/medicina57101093>
- [13] Schrott A, Jimenez M, Hwang J, Fiorellini J, Weber H. Five-year evaluation of the influence of keratinized mucosa on peri-implant soft-tissue health and stability around implants supporting full-arch mandibular fixed prostheses. *Clinical Oral Implants Research*. 2009;20(10):1170-1177. DOI: <https://doi.org/10.1111/j.1600-0501.2009.01795.x>
- [14] Brito C, Tenenbaum H, Wong B, Schmitt C, Nogueira-Filho G. Is keratinized mucosa indispensable to maintain peri-implant health? A systematic review of the literature. *Journal of Biomedical Materials Research Part B: Applied Biomaterials*. 2013;102(3):643-650. DOI: <https://doi.org/10.1002/jbm.b.33042>

Correo electrónico de los autores:

Ximena Coutiño Cerda: ximena.coutino@hotmail.com
 Daniel Martínez Gutiérrez: Daniel.martinez02@upaep.edu.mx
 Jonathan Harris Ricardo: Jonathan.harris@curnvirtual.edu.co