

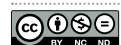
Tratamiento pulpar vital de canino inferior con Mineral trioxide aggregate y seguimiento radiográfico a 4 años: reporte de un caso

Vital pulp treatment of a lower canine with Mineral trioxide aggregate and radiographic follow-up at 4 years: a case report

Diana Luz Escobar Ospino¹, Gabriel Castro Villadiego², Alejandra Herrera Herrera³, Jorge Homero Wilches Visbal⁴

Citación: Escobar-Espino DL, Castro-Villadiego G, Herrera-Herrera A, Wilches-Visbal JH. Tratamiento pulpar vital de canino inferior con Mineral trioxide aggregate y seguimiento radiográfico a 4 años: reporte de un caso. *Ustasalud* 2022;21(2): 119-124.

Licencia Creative Commons



La revista Ustasalud declara que su contenido se rige bajo la licencia Creative Commons de Atribución – No comercial – Sin Derivar 4.0 Internacional. Por lo tanto, los lectores pueden acceder libremente a los artículos en su formato .pdf, igualmente podrán descargarlos y difundirlos; sin embargo no podrán modificarlos o alterarlos, adicionalmente se debe reconocer la autoría de las personas que figuran en las publicaciones, pero estas no podrán ser comercializadas.

Resumen

Trastornos de las estructuras dentales o pulpares en los primordios del desarrollo de la raíz, pueden deberse a factores de incidencia directa como caries o traumas, pero también a indirectos como la reabsorción intracoronal pre-eruptiva (PEIR). El tratamiento conservador de preservación de la viabilidad pulpar utilizando MTA (Agregado de trióxido mineral, en inglés Mineral trioxide aggregate) ha sido recomendado en diferentes estudios. El propósito de este reporte de caso es presentar al MTA como alternativa para terapia pulpar vital (TPV) en canino inferior (diente 33) con ápice abierto y control radiográfico a 4 años (2011 - 2015). Para ello, se abordó a paciente masculino de 13 años, en 2011, con caries favorecida por presunta reabsorción intracoronal pre-eruptiva, en canino inferior con ápice abierto, por cuanto en la anamnesis se informó que el canino, al ir erupcionando se iba resquebrajando, sin motivo aparente, lo cual, en la literatura, se asocia con este diagnóstico. Se llevó a cabo un tratamiento conservador de pulpotomía usando MTA con seguimiento clínico-radiográfico a 4 años. Como resultado se logró conservar, sin procedimientos invasivos, la pulpa radicular y con ello se garantizó la formación completa de la raíz. Durante el seguimiento no se evidenció ningún tipo de hallazgo relacionado con alteraciones periapicales, lo que evidencia que el MTA es una alternativa para TPV en dientes con ápice abierto.

Palabras clave: reabsorción dentaria, pulpotomía, materiales biocompatibles, exposición de la pulpa dental.

Abstract

Disorders of the dental or pulp structures, in the primordia of root development, may be due to factors of direct incidence such as caries or trauma, but also to indirect factors as pre-eruptive intracoronal resorption (PEIR). Conservative treatment to preserve pulp viability using MTA (Mineral Trioxide Aggregate) has been recommended in different studies. The purpose of this case report is to present MTA as an alternative for vital pulp therapy (VPT) in a lower canine (tooth 33) with open apex and radiographic control at 4 years (2011-2015). For this, a 13-year-old male patient was approached, in 2011, with caries favoured by presumed pre-eruptive intracoronal resorption, in the lower canine with an open apex, because in the anamnesis it was reported that the canine, as it erupted, was cracking, for no apparent reason, which, in the literature, is associated with this diagnosis. A conservative pulpotomy treatment was carried out using MTA with clinical-radiographic follow-up at 4 years. As a result, it was possible to preserve the root pulp without invasive procedures, thus guaranteeing the complete formation of the root. During follow-up, no type of finding related to periapical alterations was evidenced, which shows that MTA is an alternative for TPV in teeth with open apex.

Keywords: tooth resorption, pulpotomy, biocompatible materials, dental pulp exposure.

1 Odontóloga Especialista en Endodoncia, Universidad del Magdalena, Universidad del Magdalena, Colombia.

2 Odontólogo. Especialista en Endodoncia. Universidad de Cartagena, Colombia.

3 Odontóloga. Magíster en Farmacología, Universidad de Cartagena, Colombia.

4 Ingeniero físico. PhD en Física Aplicada a la Medicina y Biología. Universidad del Magdalena, Colombia.

Autor de correspondencia: Diana Luz Escobar Ospino

Correo electrónico: dianaescobarospino@gmail.com

Recibido:
07 de febrero de 2022
Aceptado:
17 de mayo de 2022
Publicación en línea:
18 de mayo de 2022

INTRODUCCIÓN

La pérdida de estructura dentaria y el compromiso pulpar en etapa temprana del desarrollo radicular puede generarse por varios factores, como caries, traumas y condicionantes que directa o indirectamente pueden llevar a ello, tales como la reabsorción intracoronal pre-eruptiva (PEIR) [1].

La PEIR se ha descrito como un proceso patológico que inicia antes de la erupción dental de forma asintomática con un origen idiopático. Sin embargo, estudios histológicos han demostrado la presencia y actividad de odontoclastos junto con células inflamatorias, ubicadas en la zona de la lesión [1,2]. Su diagnóstico suele realizarse accidentalmente en consultas de rutina por medio de radiografías en las que aparece como una radiolucidez ubicada en dentina, la mayoría de las veces sin signos clínicos, aunque se han reportado algunos casos asociados con dolor [3].

Por otra parte, la PEIR se ha considerado un hallazgo aislado a la caries por la ausencia de microorganismos al inicio de la lesión, dado que el diente se encuentra encapsulado por su saco peri coronario [1]. A pesar de estar en etapa de erupción prefuncional, la disminución del espesor de la dentina con consecuente aumento de la fragilidad del esmalte puede derivar en la generación de una cavidad que hace más probable la aparición de una lesión cariosa. La ocurrencia de la PEIR es de 3% a 6% en la población, sin encontrar relación entre sexo, raza y enfermedad sistémica, presenta una mayor incidencia en el primer y segundo molar inferior permanente, le siguen los premolares superiores y algunos casos en caninos e incisivos, siendo poco frecuente en dentición decidua [4]. Aunque se han propuesto varios tratamientos para esta lesión, no se ha establecido un consenso de abordaje.

En la actualidad se reportan diferentes alternativas de tratamiento que varían de acuerdo con la severidad, compromiso pulpar y periapical, siempre teniendo en cuenta que el objetivo principal es la conservación del diente y la vitalidad de la pulpa [3], con el uso de biomateriales como biocerámicos, hidróxido de calcio y el uso de MTA (Agregado de trióxido mineral, en inglés Mineral Trioxide Aggregate), el cual brinda mejores propiedades clínicas y radiográficas en casos donde se requiere recubrimientos pulpares directos [5].

El propósito de este reporte de caso es presentar al MTA como alternativa para terapia pulpar vital (TPV) en canino inferior (diente 23) con ápice abierto y control radiográfico a 4 años.

PRESENTACIÓN DEL CASO

Paciente de sexo masculino de 13 años que acude a consulta odontológica de endodoncia, en marzo de 2011, remitido desde el servicio de ortodoncia por presentar sombra subyacente con pérdida de integridad del esmalte correspondiente, según el ortodontista que atendió, a un ICDAS (Sistema Internacional de Detección y Diagnóstico de Caries, en inglés International Caries Detection and Assessment System) código 4 en órgano 33 que se encuentra en erupción. En el servicio de endodoncia se estimó que la caries, diagnosticada por ortodoncia, se vio probablemente favorecida por una reabsorción pre-eruptiva, en consonancia con lo comentado por la madre y la historia clínica. La madre no reporta ningún antecedente médico relevante. Entre tanto, en el antecedente odontológico ella refiere que el órgano dentario 33 ha presentado cavidad y fracturas progresivas de la capa exterior del diente desde el inicio de la erupción, test de sensibilidad al frío con respuesta positiva y resultado normal, con percusión y palpación negativa, cambio de coloración en tercio de erupción prefuncional. En radiografía panorámica se evidencia órgano 33 en proceso de erupción acompañado de imagen radiolúcida en corona compatible con lesión cavitacional que se extiende sobre la unión dentino-esmalte con aparente compromiso de zona pulpar, ápice inmaduro con estadio de desarrollo radicular NOLLA 8, sin alteraciones en el espacio del ligamento periodontal, de acuerdo con los hallazgos clínicos radiográficos y antecedentes reportados (Figura 1).

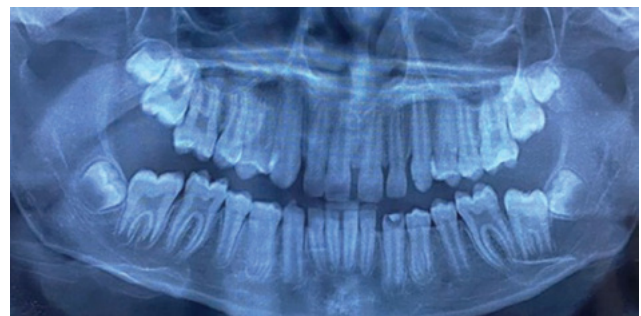

Figura 1. Radiografía panorámica previo inicio del tratamiento

Una vez establecido el diagnóstico, se explica a la madre la necesidad de retirar tejido reblandecido y posible exposición pulpar durante el procedimiento. Posteriormente, con la aprobación de la acudiente, se implementó la siguiente metodología:

1. Técnica anestésica dentaria inferior izquierda con anestesia local (lidocaína al 2% con epinefrina 1:80.000 ppm) aplicada con 1 carpule.
2. Aislamiento absoluto con dique de goma y se realiza remoción de tejido cariado con pieza de alta y fresa redonda de diamante BR-31 previamente esterilizada. Durante el procedimiento ocurre exposición pulpar extensa con sangrado controlado.
3. Se realiza pulpotomía completa con cuchara endodóntica 33L, la hemostasia se logró con torunda de algodón estéril humedecida mínimamente con hipoclorito de sodio al 5,25% aplicando presión durante 3 minutos aproximadamente. Se empleó el hipoclorito a esta concentración porque era el que se tenía disponible. El control de homeostasia se ejecutó una vez.
4. Se preparó MTA ANGELUS® de acuerdo con las instrucciones específicas del fabricante y se colocó la preparación con un transportador de amalgama para ser llevado al interior de la zona cameral.
5. Se realizó cubrimiento de pulpa radicular con un espesor aproximado de 3 mm, se compactó a las superficies y entrada del conducto radicular con condensador plano, para el fraguado se humedeció una torunda de algodón con agua estéril durante 15 min.
6. Se aplicó ionómero de vidrio Fuji II LC como sellador coronal.
7. Se citó a control a los 8 días para verificar evolución, encontrándose el paciente asintomático (Figura 2A).

Después de esto, el paciente es remitido a rehabilitación oral para restauración, sugiriendo control de

oclusión a largo plazo. Asimismo, se indica control clínico y radiográfico 1 año después del procedimiento. Al cabo de este tiempo se evidenció continuidad de la formación radicular, sin alteraciones en el espacio del ligamento periodontal, ausencia de imágenes radiolúcidas en zona periapical, y pruebas a la percusión y palpación negativa (Figura 2B). Luego de 4 años, el paciente acude a consulta para control clínico y radiográfico. Se observa órgano dental 33 funcional, asintomático a las pruebas de percusión y palpación, no se evidencia tracto fistuloso, radiográficamente se observa formación radicular completa y ausencia de imágenes relacionadas a afectación de la estructura ósea que sean compatibles con lesión periapical, dando como resultado un índice PAI 1 [6] que indica normalidad en las estructuras periapicales (Figura 2C).

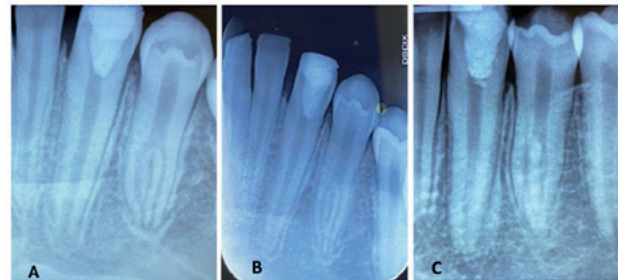


Figura 2. Post-operatorio de pulpotomía órgano 33 y colocación de MTA (A). Seguimiento radiográfico un año después con signos de formación radicular completa (B). 2C Seguimiento radiográfico luego de 4 años formación apical completa sin alteraciones en tejidos periapicales (C)

Para el test de sensibilidad no reporta resultados concretos por la ausencia de pulpa cameral, por lo cual se correlacionan los hallazgos clínicos de ausencia de dolor y radiográficos que indican normalidad en las estructuras periapicales; luego de considerar todos los hallazgos se pudo concluir la ausencia de signos clínicos y de síntomas que señalen resultado adverso.

DISCUSIÓN

En endodoncia han surgido avances en el abordaje y tratamiento para dientes permanentes que aún no tienen formación completa de la raíz, orientando el tratamiento por conservar la viabilidad del tejido pulpar [7], a fin de garantizar que el diente afectado tenga una formación radicular completa. Actualmente existe controversia entre preservar o no la vitalidad

de la pulpa radicular en casos donde se presenta un compromiso pulpar por una lesión, ambas opciones terapéuticas tienen sus ventajas y desventajas; sin embargo, se debe tener en cuenta que al momento de realizar un tratamiento endodóntico hay que resolver la enfermedad y si es posible también preservar la función pulpar haciendo uso de biomateriales que sean biocompatibles, con potencial de reparación que induzcan a la formación de dentina [8].

En el presente caso, la conservación de la vitalidad de la pulpa radicular se consideró como tratamiento adecuado por estar frente a un diente joven que tiene la capacidad de responder a agresiones y lesiones que comprometen la pulpa cameral, aunque Li y otros [9] consideraron que la pulpotomía puede ser un sustituto prospectivo del tratamiento de conducto radicular en el manejo de dientes permanentes con exposición pulpar cariosa y sintomatología de pulpitis irreversibles, pero aseguran que aún falta evidencia científica con estudios que incluyan mayor número de muestra y consideraciones en los biomateriales para utilizar.

Chouchene y otros [3], en una revisión de literatura, encontraron que es importante hacer un seguimiento clínico y radiográfico de una PEIR con el fin de poder definirla como progresiva o no, además concluye que se debe ajustar el tratamiento a la situación clínica, considerando el compromiso pulpar como parte fundamental para determinar el tratamiento de acuerdo con la evolución. Sugiere que las intervenciones quirúrgicas con obturación con ionómero de vidrio se deben realizar en casos leves donde el diente aún no ha erupcionado, en casos moderados se debe considerar el recubrimiento pulpar y pulpotomía parcial o completa y en casos donde el pronóstico sea desfavorable realizar la extracción del diente. En el presente caso, aunque el diente no presentaba sintomatología clínica que correspondiera a una pulpitis irreversible, se realiza una pulpotomía completa por la exposición pulpar que se presenta durante el procedimiento y por las condiciones de deterioro progresivo de la corona al momento de la erupción del diente.

Para algunos estudios clínicos la pulpotomía es válida como tratamiento de acuerdo con el grado de sangrado tras la exposición pulpar, este factor puede ser un reflejo de la gravedad de la inflamación, es

decir, un sangrado profuso que es difícil de detener indica que el tejido pulpar está severamente inflamado, es por eso que Bogen y otros consideraron en su estudio 40 pacientes con diagnóstico de pulpitis reversible, que durante la remoción de caries presentan exposición pulpar y usaron hipoclorito de sodio como hemostático para luego realizar el recubrimiento pulpar directo. Los autores resaltan que se debe tener en cuenta el tiempo de sangrado. En caso de no detenerse de 5 a 10 minutos, la pulpa se encuentra gravemente inflamada y recomendaron la pulpectomía [10].

Para este caso clínico se tuvo en cuenta que el tiempo de sangrado fue inferior a los 5 minutos, de acuerdo con esta consideración el estado de la pulpa era viable para establecer la pulpotomía como un tratamiento. Özgür y otros [11] luego de llevar a cabo un estudio en 76 dientes (primero y segundo molares) con raíz inmadura que presentaban caries profundas tratados con pulpotomía parcial, compararon los resultados del uso de MTA e hidróxido de calcio como apósito en la zona cameral, analizaron los hallazgos radiográficos y clínicos por 24 meses logrando un éxito del 94,4% de los tratamientos, afirmando que la pulpotomía parcial es una alternativa de tratamiento exitoso para pacientes con diagnóstico de pulpitis reversible que puede presentar exposición pulpar durante la remoción de la caries y que no existe diferencia significativa relacionada con el éxito del tratamiento y el uso de MTA o Hidróxido de calcio. Pese a que Díaz y otros [12] en su revisión de literatura, afirman que existe evidencia científica moderada que indica que el recubrimiento directo con agregado trióxido mineral (MTA) aumenta el éxito clínico comparado con hidróxido de calcio.

El MTA ha tenido un uso para exposiciones pulpares ocasionadas en situaciones clínicas de caries profunda y para el tratamiento en dientes con trauma y fractura coronal, Ali y otros reportaron el manejo de un paciente de 9 años por presentar fractura complicada con exposición pulpar en primer molar inferior izquierdo permanente, asociado a dolor provocado por cambios térmicos, radiográficamente se evidenció ápice inmaduro, el tratamiento incluyó pulpotomía parcial y colocación de MTA en espacio de cámara pulpar y restauración con corona de acero, luego de 12 meses de seguimiento radiográfico concluyó que el MTA es un biomaterial exitoso que permite un selle y

tiene biocompatibilidad con la formación radicular en dientes permanentes inmaduros [6]. En el presente caso el MTA fue el material utilizado como apósito en la cámara pulpar por sus beneficios terapéuticos para brindar un selle a la entrada de los conductos, induciendo a la pulpa a su recuperación y favoreciendo la formación completa de la raíz después de realizar pulpotomía completa, lográndose resultados clínicos y radiográficos favorables. Sin embargo, las características de manejo difícil, el tiempo de fraguado prolongado, el alto costo y la decoloración de los dientes son posibles inconvenientes clínicos conocidos del MTA [13].

CONCLUSIÓN

La resorción intracoronal pre-eruptiva a pesar de ser una patología poco frecuente tendrá un abordaje diferencial dependiendo del estado, severidad y compromiso pulpar del diente, pero en todos los casos se debe optar por un tratamiento conservador que favorezca la formación radicular completa. Además, debe tenerse en cuenta como un posible factor de riesgo para caries.

El uso de MTA en pulpotomías de dientes permanentes jóvenes presenta resultado favorable para la preservación de la vitalidad de la pulpa radicular y el cumplimiento de uno de los objetivos de la odontología conservadora, tal como se demostró en este reporte.

Consideraciones éticas

El presente reporte de caso recibió la autorización de la acudiente del paciente estudiado.

Conflicto de interés

Los autores manifiestan no tener conflictos de interés y haber participado en la concepción, diseño, redacción y otras actividades concernientes a la confección de este manuscrito.

REFERENCIAS

- [1] Bravo-Zhunio AP, Díaz-Sánchez DA, Yupanqui-Barrios KV, Mendiola-Aquino CE. Apicogénesis en canino permanente joven con resorción intracoronal pre eruptiva: reporte de caso. *Rev. Estomatol. Herediana*. 2019;29(1):80-88. Doi: <https://doi.org/10.20453/reh.v29i1.3497>
- [2] Le VNT, Kim JG, Yang YM, Lee DW. Treatment of pre-eruptive intracoronal resorption: a systematic review and case report. *J Dent Sci*. 2020;15(3):373-382. Doi: <https://doi.org/10.1016/j.jds.2020.02.001>
- [3] Chouchene F, Hammami W, Ghedira A, Masmoudi F, Baaziz A, Fethi M, Ghedira H. Treatment of pre-eruptive intracoronal resorption: A scoping review. *Eur J Paediatr Dent*. 2020;21(3):227-234. Doi: <https://doi.org/10.23804/ejpd.2020.21.03.13>
- [4] Camilo D, De Priego G, Ubaqui V. Resorción Intracoronal preeruptiva en un canino maxilar permanente: un hallazgo clínico-radiográfico. *Odontol. pediatri*. 2017;16(1):65-71. Doi: doi.org/10.33738/SPO.V16I1.128
- [5] Ghoddusi J, Shahrami F, Alizadeh M, Kianoush K, Forghani M. Clinical and radiographic evaluation of vital pulp therapy in open apex teeth with MTA and ZOE. *N Y State Dent J*. 2012 Apr;78(3):34-8. <https://pubmed.ncbi.nlm.nih.gov/22803275/>
- [6] Ali M, Hali H. Mineral Trioxide Aggregate (MTA) As a Pulpotomy Agent in Developing Permanent Teeth: A Case Report. *Int J Med Invest* 2018;7(4):68-72. Disponible en: <http://intjmi.com/article-1-354-en.html>
- [7] Duncan HF, Galler KM, Tomson PL, Simon S, El-Karim I, Kundzina R, Krastl G, Dammaschke T, Fransson H, Markvart M. European Society of Endodontology position statement: Management of deep caries and the exposed pulp. *International Endodontic Journal*. 2019;52(7):923-34. Doi: <https://doi.org/10.1111/iej.13080>
- [8] Linsuwanont P, Wimonsutthikul K, Pothimoke U, Santiwong B. Treatment outcomes of mineral trioxide aggregate pulpotomy in vital permanent teeth with carious pulp exposure: the retrospective study. *J Endod*. 2017;43(2):225-230. Doi: <https://doi.org/10.1016/j.joen.2016.10.027>
- [9] Li Y, Sui B, Dahl C, Bergeron B, Shipman P, Niu L, Chen J, Tay FR. Pulpotomy for carious pulp exposures in permanent teeth: A systematic review and meta-analysis. *J Dent*. 2019;84:1-8. Doi: <https://doi.org/10.1016/j.jdent.2019.03.010>
- [10] Bogen G, Kim JS, Bakland LK. Direct pulp capping with mineral trioxide aggregate: an observational study. *J Am Dent Assoc*. 2008 Mar;139(3):305-15; quiz 305-15. Doi: <https://doi.org/10.14219/jada.archive.2008.0160>
- [11] Özgür B, Uysal S, Güngör HC. Partial Pulpotomy in Immature Permanent Molars After Carious Exposures Using Different Hemorrhage Control and Capping Materials. *Pediatr Dent*. 2017 Sep 15;39(5):364-370. <https://pubmed.ncbi.nlm.nih.gov/29070158/>

- [12] Díaz L, Flores G, Palma AM. Direct pulp capping using mineral trioxide aggregate (MTA) versus calcium hydroxide for deep dental caries in permanent dentition. *Int. j interdiscip. dent.* 2020;13(3):181-185. Doi: <https://doi.org/10.4067/S2452-55882020000300181>
- [13] Parirokh M, Torabinejad M, Dummer PMH. Mineral trioxide aggregate and other bioactive endodontic cements: an updated overview - part I: vital pulp therapy. *Int Endod J.* 2018;51(2):177-205. Doi: <https://doi.org/10.1111/iej.12841>

Correo electrónico de los autores:

Diana Luz Escobar-Ospino: dianaescobarospino@gmail.com

Gabriel Castro-Villadiego: gabo.1994@hotmail.com

Alejandra Herrera-Herrera: alejandrah03@gmail.com

Jorge Homero Wilches-Visbal: jhwilchev@gmail.com