

Ameloblastoma uniuquístico: reporte de caso en una niña de 9 años

Unicystic ameloblastoma: case report in a 9-year-old girl

Paula Balmaceda Rivera ¹, Iliany Utria Acevedo ¹, Erich López Aparicio ², Jonathan Harris Ricardo ³

Citación: Balmaceda-Rivera P, Utria-Acevedo I, López-Aparicio E, Harris-Ricardo J. Ameloblastoma uniuquístico: reporte de caso en una niña de 9 años. Ustasalud 2022; 21(2): 114-118.

Licencia Creative Commons



La revista Ustasalud declara que su contenido se rige bajo la licencia Creative Commons de Atribución – No comercial – Sin Derivar 4.0 Internacional. Por lo tanto, los lectores pueden acceder libremente a los artículos en su formato .pdf, igualmente podrán descargarlos y difundirlos; sin embargo no podrán modificarlos o alterarlos, adicionalmente se debe reconocer la autoría de las personas que figuran en las publicaciones, pero estas no podrán ser comercializadas.

¹ Odontóloga. Residente de Estomatología y Cirugía Oral. Universidad de Cartagena, Colombia.

² Odontólogo. MSc. Departamento de Cirugía. Universidad de Cartagena, Colombia.

³ Odontólogo. MSc. Departamento de Cirugía. Corporación Universitaria Rafael Núñez Cartagena, Colombia.

Autor de correspondencia:

Paula Balmaceda Rivera

Correo electrónico:

paulaandreabalmacedar@gmail.com

Resumen

El ameloblastoma uniuquístico es un tumor odontogénico benigno, que representa menos de un tercio de todos los ameloblastomas, comúnmente se le encuentra en la mandíbula, es el menos agresivo que otros tipos de ameloblastoma y se presenta inusualmente en niños. Se reporta caso de ameloblastoma uniuquístico en una niña de 9 años, localizado en la región anterior de la mandíbula y de gran tamaño, se describen las características de la patología, tratamiento quirúrgico conservador y controles postquirúrgicos.

Palabras clave: Ameloblastoma, niño, mandíbula, tratamiento conservador.

Abstract

Unicystic ameloblastoma is a benign odontogenic tumor, which accounts for less than a third of all ameloblastomas, is commonly found in the jaw, is less aggressive than other types of ameloblastoma, and occurs unusually in children. A case of unicystic ameloblastoma is reported in a 9-year-old girl, located in the anterior region of the mandible and large, the characteristics of the pathology, conservative surgical treatment and postsurgical controls are described.

Keywords: Ameloblastoma, child, mandible, conservative treatment.

Recibido:

12 de octubre 2021

Aceptado:

25 de enero de 2022

Publicación en línea:

28 de enero de 2022

INTRODUCCIÓN

El ameloblastoma es una neoplasia polimórfica, benigna, pero localmente invasiva. Su etiología deriva de los componentes del epitelio odontogénico con estroma fibroso maduro sin ectomesénquima odontogénico, entre los que se destacan: restos de la lámina dental, epitelio reducido del esmalte, de Malassez, células basales del epitelio superficial y epitelio de quistes odontógenos y odontomas [1,2].

El ameloblastoma representa del 10% al 30% de todos los tumores odontogénicos, se conocen tres variantes clínicas: el ameloblastoma sólido o multiquístico, uniuíquístico y la variante periférica [3]. Para el caso del ameloblastoma uniuíquístico (AU), su frecuencia es de un 13%, se presenta mayormente en adultos jóvenes principalmente en la segunda década de vida y poco frecuente en menores de 16 años, no se ha reportado predilección significativa por el sexo [1,4] histológicamente está formado por una cápsula de tejido conjuntivo fibroso, denso y uniformemente engrosado [5]. El ameloblastoma sólido o multiquístico es el más prevalente con un 86% de los casos, se presentan en pacientes mayores de 25 años. Se origina centralmente, pero suele crecer en todas las direcciones invadiendo el tejido local y destruyendo el hueso, las lesiones no son encapsuladas. El ameloblastoma periférico comprende el 1% de todos los casos, principalmente se localizan en el área gingival y en la mucosa alveolar. Presenta un curso asintomático, con aspecto de nódulos sésiles de la encía, firmes, con un tamaño entre 0,5 y 2 cm, superficie lisa y coloración normal [6].

Alrededor del 80% se manifiesta en la mandíbula, el 70% se presentan en la zona molar o rama ascendente, el 20% en la zona premolar y un 10% en la anterior [3]. El AU es una lesión de crecimiento lento y expansivo, según su localización en el maxilar, por su expansión pueden causar obstrucción nasal, edema facial, dolor y compresión del suelo de la órbita. La expansión en la mandíbula se manifiesta con mala oclusión, pérdida de órganos dentales, enfermedad periodontal, deformaciones faciales y parestesia [1].

Radiográficamente el AU se observa en zonas radiolúcidas uniloculares, de límites definidos y bordes total o parcialmente corticalizados que pueden aparecer

festoneados o uniformes. Pueden presentar un área de reabsorción radicular, principalmente en la región de los molares inferiores [7].

Entre las características histológicas Morales y otros reportaron que su origen se asemeja a la lámina dentaria, el órgano del esmalte o el epitelio escamoso estratificado de la cavidad bucal y resaltan que se presentan varios tipos de ameloblastomas siendo el más frecuente el patrón folicular, que se presenta en las etapas más tempranas del desarrollo del diente. Está formado por islotes epiteliales, filamentos y formaciones medulares, contrapuestos a un fondo de estroma de tejido conjuntivo fibroso. Está constituido por células parecidas a las del retículo estrellado [8,5].

Otro tipo de ameloblastoma que se presenta es el acantomatoso, en el cual las células centrales se transforman en células planas produciendo queratina dentro de las células individuales o en forma de perlas de queratina. Las características histológicas de las células granulosas se observan islotes con células de citoplasma granuloso y eosinófilos que corresponden a elementos lisómicos. El patrón plexiforme a diferencia del folicular no representa una etapa reconocible de la ontogénesis. Está constituido por cordones y redes epiteliales que están en continuidad. También hay áreas grandes y pequeñas con aspecto quístico, pero son consecuencia de la degeneración del estroma del tejido conjuntivo por el epitelio en proliferación [8].

El tratamiento depende de una serie de factores, como: las características de crecimiento de acuerdo con su variable clínica, el sitio anatómico de recurrencia, el tamaño del tumor, el tipo histológico, las condiciones de salud general, la edad del paciente, si hay o no perforación de la cortical ósea, el compromiso de los tejidos blandos y si ha tenido o no tratamientos previos. Por lo general es quirúrgico, comprendiendo desde formas conservadoras, como el curetaje y la enucleación, hasta tratamientos más radicales, como la resección marginal, en bloque o la resección segmentaria/ hemisección [4,8,9].

El propósito del presente trabajo es presentar el análisis clínico de un caso poco frecuente de ameloblastoma uniuíquístico en una niña de 9 años, manejado con tratamiento quirúrgico conservador, con resultados positivos.

REPORTE DE CASO

Paciente femenina de 9 años, remitida al servicio de cirugía oral y maxilofacial al hospital, para valoración y manejo de tumoración en zona anterior mandibular, no se reportan antecedentes familiares y personales de importancia, en la revisión de órganos y sistemas no presentó alteraciones.

En el examen clínico se observó lesión expansiva que compromete sínfisis mentoniana y cuerpo mandibular derecho, con un tamaño de 3,5 cm de diámetro, el color de la mucosa que lo recubre es de apariencia normal, consistencia blanda a la palpación, sensación de fluctuación, fragilidad, sintomatología leve y tiempo de evolución de 13 meses aproximadamente.

En el examen imagenológico con tomografía computarizada de macizo facial, se observó en el corte coronal imagen hipodensa en toda la zona mentoniana y cuerpo mandibular del lado derecho e izquierdo, con bordes hiperdensos, con una extensión de 7X4 cm, desplazamiento de los dientes anteroinferiores, comprometiendo los dientes 31, 32, 33, 34, 35, 41, 42, 43, 44 y 45 (Figura 1A) y en corte sagital imagen hipodensa en zona mentoniana, con bordes hiperdensos bien definidos, respetando la basal mandibular (Figura 1B), en la reconstrucción tridimensional se observó imagen de la lesión comprometiendo zona mentoniana bilateral y parte del cuerpo mandibular del lado derecho (Figura 2).

De acuerdo con lo reportado en la anamnesis, los hallazgos clínicos y radiográficos son presuntivos de un ameloblastoma y diagnóstico diferencial con queratoquiste odontogénico y tumor odontogénico adenomatoide. Se realizó biopsia incisional previa aspiración de la lesión, y el estudio histopatológico reveló lesión quística rodeada por una cápsula de tejido fibroso revestida por un epitelio odontogénico de espesor variable que prolifera en la luz en un patrón plexiforme compatible con ameloblastoma uniuístico.

Con base en el diagnóstico se decidió programar cirugía bajo anestesia general para realizar enucleación y curetaje de la cavidad residual, además de extracción de los dientes 31, 32, 33, 41, 42, 43 y 44, los

cuales estaban involucrados en la lesión. Al momento de realizada la incisión se logró evidenciar la cápsula quística del ameloblastoma el cual fue removido en su totalidad y se llevó a cabo cierre primario de la mucosa (Figura 3). La lesión cicatrizó adecuadamente.

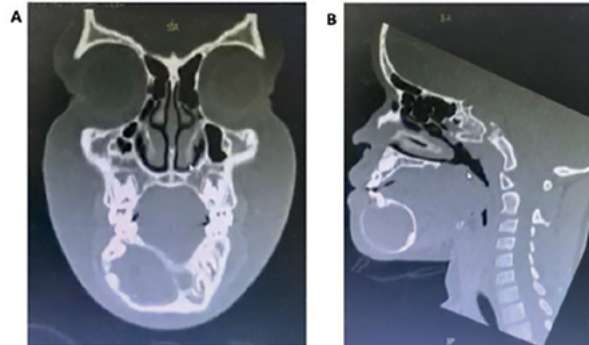


Figura 1. Tomografía computarizada del macizo facial con imagen de lesión en mandíbula. A: corte coronal y B: corte sagital

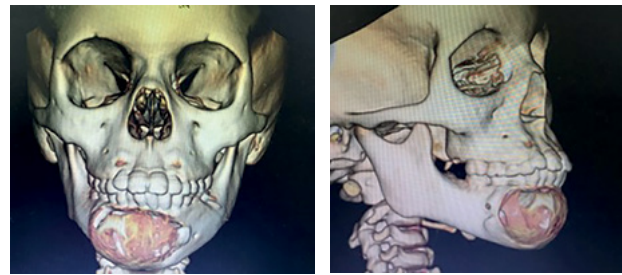

Figura 2. Reconstrucción tridimensional con imagen de la lesión en zona anterior mandibular

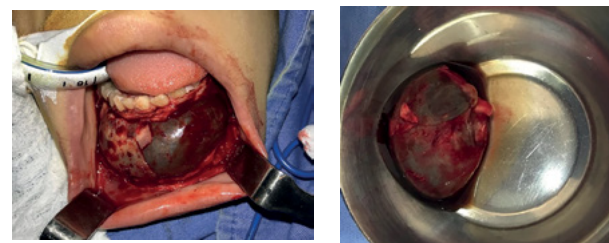


Figura 3. Procedimiento quirúrgico y muestra patológica

Se realizó control clínico a los 8 días en el que se observaron tejidos blandos en proceso de cicatrización, sin signos de infección. En el control radiográfico a los seis meses se observó en la zona de la lesión, imagen radio difusa, con disminución del espacio ocupado por la lesión, así como la aposición ósea, sin evidencia de recurrencia de la lesión (Figuras 4, 5 y 6).

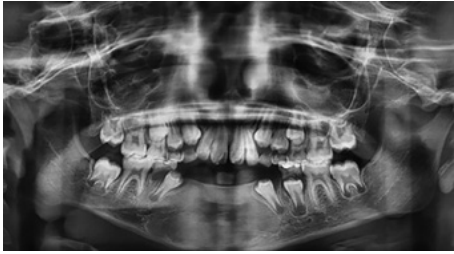


Figura 4. Control radiográfico a los seis meses del postoperatorio

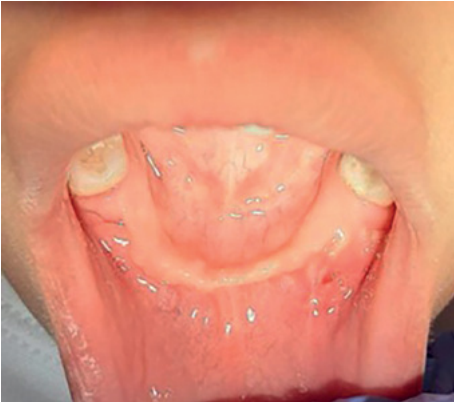

Figura 5. Vista intraoral posoperatoria de 6 meses que muestra una buena altura de la tabla ósea mandibular

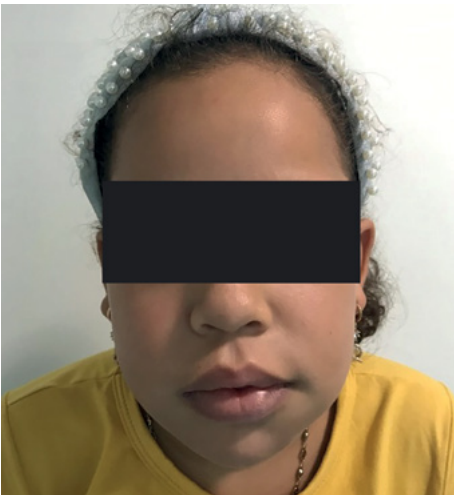

Figura 6. Vista frontal posoperatoria de 6 meses que muestra un buen contorno facial

DISCUSIÓN

El AU es descrito como un tumor derivado de los restos de la lámina dental, que provoca expansión de corticales debido a su lento crecimiento y es asintomático [10]. Salcedo y otros en el 2019 reportaron en relación con la edad que, el AU se presenta con mayor

frecuencia en adultos jóvenes, en la segunda década de vida y de acuerdo con el sitio más común donde se manifiesta es la mandíbula con un 80%, principalmente en la región posterior del cuerpo mandibular [11]; discrepando del presente caso de paciente con AU con 9 años, donde rara vez se presenta en menores de 16 años y la lesión se evidenció en la zona anterior de la mandíbula, aspectos clínicos poco comunes.

Con respecto a los aspectos radiográficos Esser y otros en el 2015 afirmaron que en el AU se evidencian zonas radiolúcidas uniloculares, de límites definidos y bordes total o parcialmente corticalizados que pueden aparecer festoneados o uniformes [12]; características radiográficas que se presentaron en el actual reporte.

Existen varios métodos de tratamiento del ameloblastoma que representa un reto para el profesional, ya que se dividen a grandes rasgos en dos tipos que incluyen un enfoque conservador como la enucleación y un enfoque radical con amplia escisión y reconstrucción local minimizando la recurrencia. Para poder elegir el tratamiento se deben considerar varios puntos importantes, como la edad del paciente, localización, tamaño y la presencia de órganos dentales en relación con la lesión y su aspecto radiográfico [2,6]. El tratamiento aún representa gran controversia, por lo que sigue siendo motivo de investigación, ya que el ameloblastoma es una lesión con un comportamiento agresivo e infiltrante.

Rikhotso y otros en el 2019 recomendaron el tratamiento conservador en pacientes pediátricos con ameloblastoma, ya que es menos agresivo [7]. Kulkarni y otros en el 2020 afirmaron con respecto al AU en niños que las resecciones radicales imprudentes pueden provocar deformidad y disfunción [8]. Andrade y otros en el 2013 realizaron un estudio en pacientes pediátricos con ameloblastoma, concluyeron que son poco frecuentes; la variante uniuíquística puede tratarse de forma conservadora debido a su potencial de crecimiento, destacaron el seguimiento regular a largo plazo, conservando un abordaje más radical en caso de recurrencia [13]; en el actual reporte de caso se hizo tratamiento conservador, seguimiento y control radiográfico por seis meses después de la intervención quirúrgica y hasta la fecha no se observan alteraciones en el proceso de cicatrización ni evidencia de recidiva.

REFERENCIAS

- [1] López Alvarenga R, Chrcanovic Bruno R, Horta M C R, Souza Leandro N, Freire-Maia Belini. Ameloblastoma multiquístico mandibular tratado con terapia menos invasiva: Caso clínico y revisión de la literatura. *Rev Esp Cirug Oral y Maxilofac.* 2010;32(4):172-177. Disponible en: http://scielo.isciii.es/scielo.php?script=sci_arttext&pid=S1130-05582010000400005&lng=es.
- [2] Adeel M, Rajput MSA, Arain AA, Baloch M, Khan M. Ameloblastoma: Management and Outcome. *Cureus.* 2018;10(10):1-8. doi:10.7759/cureus.3437
- [3] Shi HA, Ng CWB, Kwa CT, Sim QXC. Ameloblastoma: A succinct review of the classification, genetic understanding and novel molecular targeted therapies. *Surgeon.* 2021;19(4):238-243. doi: 10.1016/j.surge.2020.06.009
- [4] Neagu D, Escuder-de la Torre O, Vázquez-Mahía I, Carral-Roura N, Rubín-Roger G, Penedo-Vázquez A, et al. Surgical management of ameloblastoma. Review of literature. *J Clin Exp Dent.* 2019;11(1):70-75. doi: 10.4317/jced.55452
- [5] Kreppel M, Zöller J. Ameloblastoma—Clinical, radiological, and therapeutic findings. *Oral Dis.* 2018;24(1-2):63-66. doi:10.1111/odi.12702
- [6] Seintou A, Martinelli-Kläy CP, Lombardi T. Unicystic ameloblastoma in children: Systematic review of clinicopathological features and treatment outcomes. *Int J Oral Maxillofac Surg.* 2014;43(4):405-412. doi:10.1016/j.ijom.2014.01.003
- [7] Israel MS, Nunes LA dos S, Rodrigues BTG, Antero SA, Freire N de A. Conservative Approach of an Unicystic Ameloblastoma on a Young Patient - Case Report. *Rev Bras Odontol.* Published online 2020:1-5.
- [8] Morales-Navarro D. Ameloblastoma: Revisión de la literatura. *Rev Cubana Estomatol.* 2009;46(3):48-61. Disponible en: http://scielo.sld.cu/scielo.php?script=sci_arttext&pid=S0034-75072009000300006&lng=es.
- [9] Hendra FN, Natsir Kalla DS, Van Cann EM, de Vet HCW, Helder MN, Forouzanfar T. Radical vs conservative treatment of intraosseous ameloblastoma: Systematic review and meta-analysis. *Oral Dis.* 2019;25(7):1683-1696. doi:10.1111/odi.13014
- [10] Rikhotso RE, Premviyasa V. Conservative Treatment of Ameloblastoma in a Pediatric Patient: A Case Report. *J Oral Maxillofac Surg.* 2019;77(8):1643-1649. doi: 10.1016/j.joms.2019.02.025
- [11] Kulkarni S, Sen S, Chandrashekar C, Narayanaswamy V, Radhakrishnan R. Paediatric unicystic ameloblastoma - A report of 2 cases. *Indian J Dent Res.* 2020;31(6):987-990. doi: 10.4103/ijdr.IJDR_670_18.
- [12] Salcedo-Pájaro A, Fonseca-Martínez M, Urbano-del Valle S, López-Aparicio E, Díaz- Caballero A. Caso inusual de un ameloblastoma uniuístico en paciente pediátrico. *Duazary.* 2019;16(2):295-302. doi:10.21676/2389783X.2756
- [13] Esser M, Horger M, Ioanovicu SD, Bösmüller H. Imaging Diagnosis of Ameloblastoma. *Rofo.* 2015;187(10):847-52. doi:10.1055/s-0035-1552250

Correo electrónico de los autores:

Paula Balmaceda Rivera: paulaandreabalmacedar@gmail.com

Iliany Utria Acevedo: ilyutria_2030@hotmail.com

Erich López Aparicio: ericklopezaparicio@htormail.com

Jonathan Harris Ricardo: jonathan.harris@curnvirtual.edu.co